



# Ministero della Salute

DIREZIONE GENERALE DEI DISPOSITIVI MEDICI E DEL  
SERVIZIO FARMACEUTICO  
UFFICIO V - ATTIVITA' ISPETTIVE E VIGILANZA  
VIALE GIORGIO RIBOTTA, 5 - 00144 ROMA

Ministero della Salute

DGDMF

0042050-P-16/07/2019



- Agli Assessori delle Regioni e Province autonome con delega in materia sanitaria  
SEDE
- Alla F. N. O. M. C. e. O.  
segreteria@pec.fnomceo.it
- Alla F.O.F.I.  
posta@pec.fofi.it
- Alla F. I. M. M. G.  
fimmg@legalmail.it
- Alla F. I. S. M.  
fism.pec@legalmail.it
- Alla F.I.A.S.O.  
webmaster@fiaso.it
- All' A. I. O. P.  
segreteria.generale@aiop.it
- All' A.N.M.D.O.  
anmdo.segreteria@gmail.com
- Alla S.I.E.  
paolo.corradini@unimi.it
- All' A.N.M.I.R.S.  
info@anmirs.it
- Alla S. I. F. O.  
sifosede@sifoweb.it
- Alla S.I.C.P.R.E.  
segreteria@sicpre.it
- All' A.I.C.P.E.  
segreteria.aicpe@gmail.com
- Alla S.I.S.  
scuola@senologia.it
- All'A.N.I.S.C.  
info@organizzazioneagora.it
- Alla S.I.E.  
segreteriagenerale.sie@gmail.com
- All' A.I.O.M.  
aiom.segretario@aiom.it
- Alla S.I.C.O.  
info@sicoonline.org
- Alla S.I.R.M.  
presidente@sirm.org
- Alla S.I.A.P.E.C.  
presidente@siapec.it
- Al Comando dei NAS
- All'Ufficio di Gabinetto
- Al Segretario Generale  
SEDE

e, p.c.

Con riferimento al Linfoma Anaplastico a Grandi Cellule in pazienti portatori di protesi mammarie, a seguito del parere espresso dal Consiglio Superiore di Sanità del 7 maggio 2019 (diffuso con nota circolare prot. n. 28346 del 16/05/2019), la scrivente Direzione generale ha attivato un tavolo di lavoro permanente, composto da referenti delle Direzioni Generali delle Professioni sanitarie, della Prevenzione, della Comunicazione e della Programmazione Sanitaria e dagli esperti delle sezioni II e V del Consiglio Superiore di Sanità.

Il lavoro del Tavolo ha prodotto, oltre la lista dei centri di riferimento per la conferma diagnostica dei pazienti con sintomatologia sospetta per BIA-ALCL (cfr circolari n. 28346-16/05/2019 e n. 35027 del 14/06/2019), il **Percorso Diagnostico Terapeutico Assistenziale** a cui sottoporre i pazienti portatori di protesi mammarie con sintomatologia sospetta e/o con diagnosi confermata di Linfoma Anaplastico a Grande Cellule (Allegato 1).

Ha inoltre predisposto uno **schema di consenso informato** che, allegato al consenso generico all'intervento chirurgico di impianto di protesi mammarie, dovrà essere somministrato al paziente che intenda sottoporsi a questo tipo di chirurgia (Allegato 2).

Si confida nell'impegno di tutti nel mettere in atto azioni volte a favorire la diffusione, presso gli operatori sanitari coinvolti, delle corrette procedure per l'individuazione e la presa in carico di pazienti a rischio e/o con diagnosi confermata di BIA-ALCL.


Gli Assessorati e gli Enti in indirizzo sono invitati a dare ampia diffusione alla presente nota che sarà pubblicata anche nel portale dell'Amministrazione all'indirizzo:

<http://www.salute.gov.it/dispositivi/dispomed.jsp>

Cordiali saluti

II DIRETTORE GENERALE


Dott.ssa Marcella Marletta



*Allegati*

1. *PDTA*
2. *Consenso informato per BIA-ALCL*

Referenti: Ufficio V

 Dott.ssa Lucia Lispi

Direttore UFFICIO 5 -DGDMF

Dott.ssa Antonella Campanale

Dirigente medico UFFICIO 5 – DGDMF

AU. 1

## LINFOMA ANAPLASTICO A GRANDI CELLULE ASSOCIATO AD IMPIANTI PROTESICI MAMMARI

(BIA – ALCL)

### PERCORSO DIAGNOSTICO TERAPEUTICO ASSISTENZIALE

#### 1. SOSPETTO CLINICO: sintomatologia e anamnesi

I sintomi solitamente correlati al BIA-ALCL insorgono nel sito della protesi mammaria sia impiantata a scopo estetico che ricostruttivo. Qualora l'impianto mammario sia bilaterale, i sintomi sono più frequentemente monolaterali e comprendono:

- aumento di volume e tensione mammaria per sieroma periprotetico freddo tardivo (insorto dopo almeno 1 anno dall'intervento di impianto della protesi mammaria) con anamnesi negativa per trauma o infezione;
- presenza di una massa mammaria palpabile;
- deformazione del profilo mammario per contrattura capsulare;
- linfadenomegalia ascellare.

#### 2. PERCORSO DIAGNOSTICO

Il medico di medicina generale (MMG) o lo specialista che ha in cura il paziente con uno o più sintomi sopra riportati deve inviare il paziente ad un centro radiologico del SSN affinché si effettui una ecografia mammaria ed ascellare. Si consiglia di eseguire anche una risonanza magnetica (RM) e/o tomografia computerizzata associata ad emissione di positroni (TC/PET) nel sospetto di rottura di protesi o in presenza di una massa.

In presenza di **un sieroma freddo** tardivo si invia alla Breast Unit per una agoaspirazione ecoguidata con ago sottile;

In presenza di **una massa periprotetica, di una importante contrattura capsulare (Backer III – IV) spesso associata ad esile falda di liquido periprotetico e/o di una linfadenopatia locoregionale**, si invia alla Breast Unit, per una valutazione multidisciplinare al fine di programmare un eventuale intervento chirurgico di rimozione della massa e/o di linfadenectomia, e/o di espianco della protesi e della capsula periprotetica mammaria.

### 3. GESTIONE DEL MATERIALE DA SOTTOPORRE AD ESAME CITOLOGICO

In presenza di sieroma, eseguire citoaspirazione con agosottile (25 Gauge) sotto guida ecografica di almeno 20 cc ed inviare il materiale a fresco entro 24 ore, conservandolo possibilmente a +4°C, al centro di anatomia patologica di riferimento.

A cura dell'anatomia patologica, il liquido raccolto dovrà essere centrifugato ed il pellet utilizzato per l'allestimento di:

- strisci da colorare con May-Grünwald-Giemsa e con metodo di Papanicolaou
- un citoincluso in paraffina, per l'espletamento di indagini immunoistochimiche

Qualora il versamento sia >20 ml una parte potrà essere inviata al laboratorio di microbiologia per l'esecuzione di un esame colturale.

Nel caso in cui non sia possibile inviare il sieroma a fresco lo si può fissare aggiungendo una quantità equivalente di formalina neutra tamponata al 10%. Il materiale fissato potrà quindi essere inviato entro 24 ore a temperatura ambiente al laboratorio di anatomia patologica per l'allestimento dello striscio da colorare con il metodo di Papanicolaou e del citoincluso in paraffina.

Per la descrizione dettagliata della diagnosi di BIA-ALCL si rimanda all'allegato A.

### 4. GESTIONE DEL MATERIALE DA SOTTOPORRE AD ESAME ISTOLOGICO

In presenza di una **massa periprotetica o di una importante contrattura capsulare** (Backer III-IV) o di una **linfadenopatia sospetta**, inviare il materiale asportato (massa, capsula periprotetica in toto, linfonodo), possibilmente entro un'ora a fresco, oppure fissato in formalina tamponata al 10% entro 24 ore, alla anatomia patologica della Breast Unit che ha preso in carico il paziente. Il chirurgo dovrà indicare mediante utilizzo di fili di reperi il polo superiore e la faccia anteriore della capsula. I dispositivi medici espianati seguono il percorso descritto dalla normativa europea.

#### **Esame macroscopico del campione operatorio (a cura dell'anatomia patologica)**

La capsula deve essere asportata in toto, aperta lungo la faccia posteriore e posta distesa su di un supporto piano (ad esempio di sughero) a fissare in formalina tamponata al 10% a pH neutro per 24 ore. Al termine del processo di fissazione:

- descrivere la presenza di coaguli di fibrina adesi alla superficie interna della capsula ed evidenziare eventuali masse che interessino lo spessore della capsula stessa o che la superino coinvolgendo i tessuti peri-capsulari;
- colorare con inchiostro di china la superficie esterna della capsula;
- eseguire un esteso campionamento che preveda almeno due prelievi per ognuna delle porzioni identificate mediante i fili di repere chirurgici: polo superiore, polo inferiore, faccia anteriore, faccia posteriore, faccia mediale, faccia laterale. Qualora siano presenti aree o masse sospette si potranno aggiungere ulteriori prelievi. Qualora l'esame microscopico non dovesse rivelare la presenza di cellule neoplastiche si procederà alla ripetizione dei 12 prelievi di cui sopra.

Una volta completate la processazione e la inclusione del materiale prelevato, si procede al taglio al microtomo di 2/3 sezioni di cui una o due colorate in ematossilina-eosina e /o in Giemsa ed una immunocolorata per la molecola CD30.

#### **Esame microscopico del campione operatorio (a cura dell'anatomia patologica)**

La presenza delle grandi cellule anaplastiche CD30+ andrà descritta se confinata ai coaguli di fibrina adesi alla superficie interna della capsula (T1), o se infiltranti la capsula graduando il livello di infiltrazione come: T2 se limitata agli strati più superficiali; T3 coinvolgente la capsula in modo massivo; T4: estesa ai tessuti extracapsulari.

### **5. GESTIONE DEL CASO DUBBIO E CONFERMA DIAGNOSTICA**

In presenza di un esame citologico di sieroma e/o di un esame istologico di una massa, capsula periprotetica, e/o linfonodo di difficile interpretazione diagnostica, tutto il materiale (preparati citologici ed istologici) deve essere inviato ad uno dei centri di anatomia patologica di riferimento indicati dal Ministero della Salute nella circolare n. 28346 del 16 maggio 2019 e n. 35027 del 14 giugno 2019, e s.m.i. affinché vengano eseguite ulteriori indagini immunofenotipiche e/o molecolari. Al termine delle indagini, il materiale verrà restituito ai centri di anatomia patologica di provenienza.

Ogni diagnosi certa di BIA-ALCL posta in qualsiasi anatomia patologica del territorio nazionale su sieroma, massa, capsula periprotetica o linfonodo dovrà essere riconfermata in uno dei centri di riferimento indicati dal Ministero della Salute nella circolare n. 28346 del 16 maggio 2019 e n. 35027 del 14 giugno 2019 e s.m.i.. Al termine delle indagini, il materiale verrà restituito ai centri di anatomia patologica di provenienza.

## 6. GESTIONE CLINICA DEL PAZIENTE CON DIAGNOSI CONFERMATA DI BIA-ALCL

In presenza di una diagnosi certa di BIA-ALCL posta su sieroma, capsula periprotetica, massa o linfonodo, il paziente deve essere inviato alla Breast Unit di riferimento dove un team multidisciplinare programma un esame TC/PET total Body:

- nel caso in cui la TC/PET riveli una malattia localizzata alla sola capsula periprotetica (Stadio I), si dovrà programmare un intervento chirurgico di espianco delle protesi e di capsulectomia radicale. La capsula espiancata dovrà essere inviata in anatomia patologica seguendo il percorso di cui al punto 4;
- nel caso in cui la TC/PET riveli la presenza di una linfadenopatia (Stadio IIB e III) si dovrà programmare oltre alla rimozione dell'impianto e della capsula periprotetica mammaria anche una linfadenectomia ed una biopsia osteomidollare per la conferma istologica di disseminazione di malattia a livello nodale e midollare;
- nel caso in cui la TC/PET riveli la presenza di una disseminazione di malattia ai tessuti extracapsulari (Stadio IIA) o ad organi a distanza (Stadio IV) si dovrà considerare l'ipotesi di una terapia sistemica neoadiuvante chemioterapica o mediante immunoterapia (Brentuximab vedotin) nei pazienti refrattari alla chemioterapia prima dell'intervento chirurgico di rimozione dell'impianto, della capsula periprotetica e di tutto il tessuto infiltrato resecabile.

## 7. STADIAZIONE CLINICA DEL BIA-ALCL

Ad oggi il sistema di stadiazione maggiormente utilizzato per il BIA-ALCL è il sistema clinico-patologico TNM proposto dall'MD Anderson (J Clin Oncol. 2016;34(2):160-8):

### **T: estensione del tumore**

T1 confinato al sieroma o nella fibrina presente sul lato luminale della capsula periprotetica

T2 infiltrante gli strati più superficiali della capsula periprotetica

T3 infiltrante massivamente la capsula periprotetica

T4 infiltrante i tessuti extra-capsulari

### **N: coinvolgimento linfonodale**

N0 nessun coinvolgimento linfonodale

N1 coinvolgimento di un linfonodo locoregionale

N2 coinvolgimento di più linfonodi locoregionali

### **M: metastasi**

M0 nessuna disseminazione a distanza

M1 disseminazione ad altri organi a distanza

## **STADIO**

IA: T1N0M0

IB: T2N0M0

IC: T3N0M0

IIA: T4N0M0

IIB: T1-3N1M0

III: T4N1-2M0

IV: TanyNanyM1

## **8. PERCORSO TERAPEUTICO**

Il Paziente affetto da BIA-ALCL deve essere trattato con un approccio multidisciplinare all'interno delle Breast Unit di riferimento. In particolare:

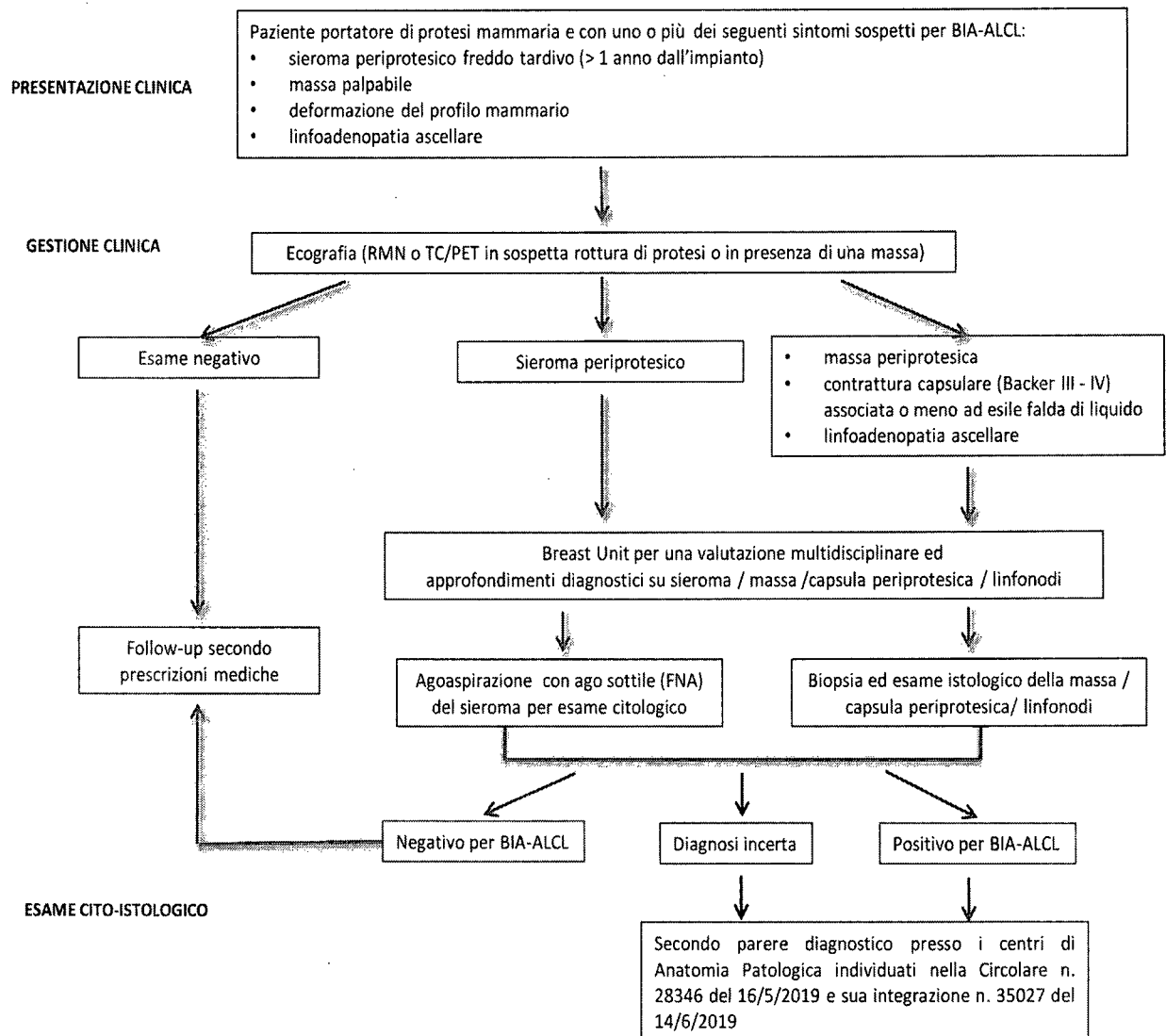
- il paziente con malattia confinata in stadio IA, IB, IC (T1-2-3 N0 M0), deve essere sottoposto ad intervento di rimozione della protesi e della capsula in toto. In caso di impossibilità alla asportazione radicale della capsula, valutare l'eventualità di sottoporre il paziente a radioterapia post-operatoria. Eseguire un follow-up clinico-radiologico ogni 3-6 mesi per i primi 2 anni e controlli annuali fino a 5 anni;
- il paziente con malattia disseminata in stadio IIA (T1-2-3 N1 M0), IIB (T4 N0 M0), III (T4 N1-2 M0) e IV (Tany Nany M1) deve essere sottoposto ad intervento chirurgico di rimozione della protesi, della capsula e di tutto il tessuto infiltrato asportabile e a terapia sistemica con schema chemioterapico (CHOP, CHOEP o DA-EPOCH) o con immunoterapia (Breantuximab vedotin) nei casi resistenti/recidivanti alla chemioterapia. Da valutare la possibilità di un eventuale trattamento radioterapico postoperatorio. Eseguire un follow-up clinico-radiologico ogni 3-6 mesi per i primi 2 anni e controlli annuali fino a 5 anni.

## **9. SEGNALAZIONE DEL CASO DI BIA-ALCL**

Ogni nuova diagnosi di BIA-ALCL comprensiva della sua stadiazione clinico-patologica dovrà essere segnalata obbligatoriamente al Ministero della salute - Direzione Generale dei Dispositivi Medici e del servizio Farmaceutico, accedendo al seguente link: <http://www.salute.gov.it/DispoVigilancePortaleRapportoOperatoreWeb/>, o secondo le modalità indicate nella circolare n 11758 del 11/03/2015 e in eventuali e successive apposite indicazioni. Si ribadisce che particolare attenzione dovrà essere data nel fornire indicazioni su: tipo di protesi mammaria impiantata al momento della diagnosi e negli anni precedenti; data di ogni impianto;

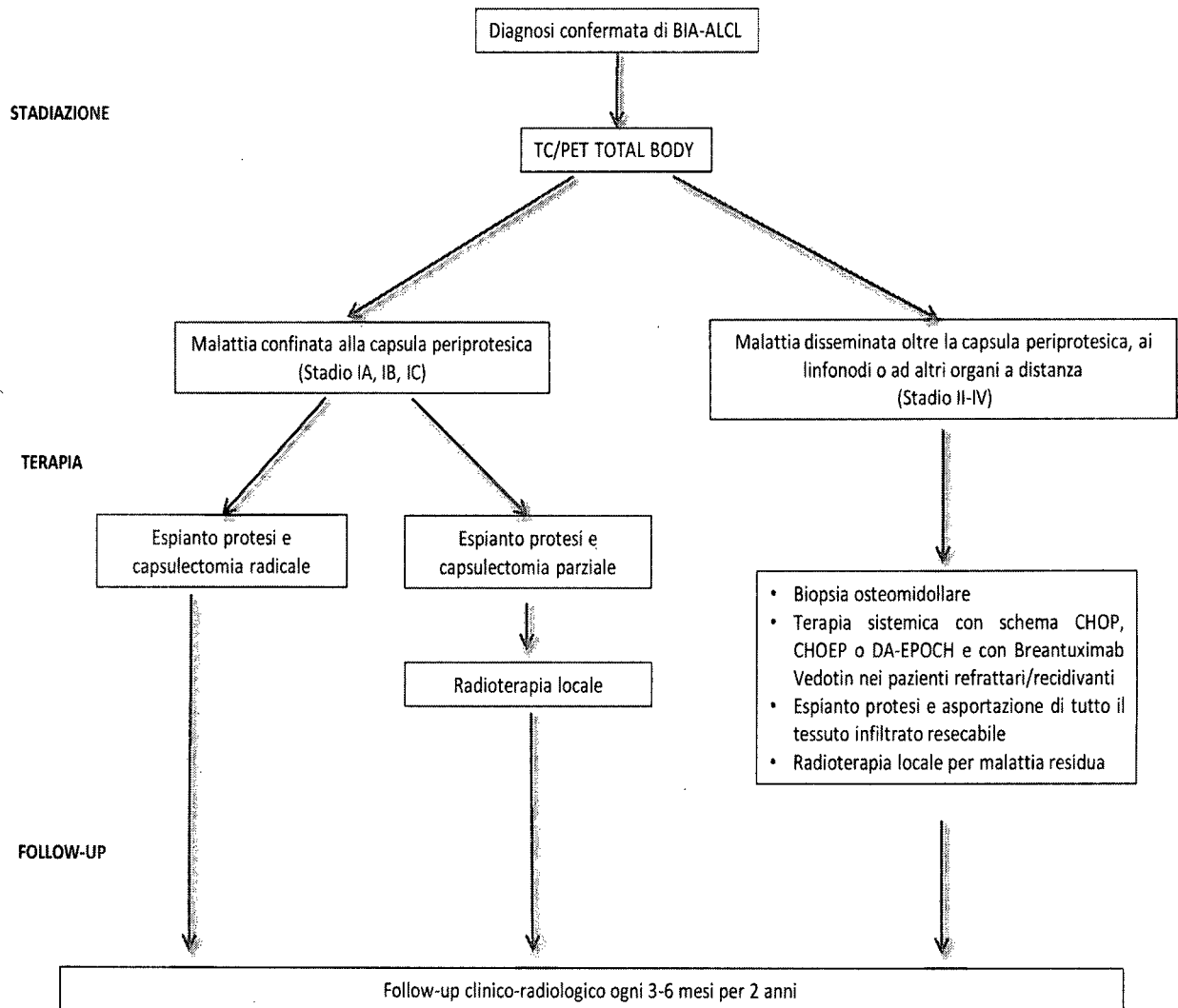
tempo intercorso tra il primo impianto e la prima comparsa dei sintomi; sintomatologia in corso; iter diagnostico; stadiazione; terapia effettuata e follow-up.

### SCHEMA DESCRITTIVO DEL PDTA



*Prosegue*





## **ALLEGATO A**

### **Morfologia e profilo fenotipico per la diagnosi di BIA-ALCL**

Gli elementi neoplastici hanno grandi dimensioni (circa 8-10 volte più voluminosi di un piccolo linfocito). Hanno nucleo più spesso reniforme od a ferro di cavallo, con uno o più prominenti nucleoli. La rima citoplasmatica è ampia, grigia-violetta al Giemsa, più spesso vacuolata.

In caso di positività del sieroma, tali elementi possono costituire la quota cellulata unica o predominante oppure possono essere frammisti ad elementi infiammatori di varia natura, specie istiociti. Generalmente, essi sono contenuti in una quantità più o meno abbondante di fibrina. Importante è distinguere gli istiociti dagli elementi neoplastici. A tal fine, molto utile è la caratterizzazione con un anticorpo anti-CD68 specifico per gli istiociti e anticorpo anti-CD30. Quest'ultimo nelle cellule neoplastiche produce una positività di membrana e puntiforme in sede para-nucleare, corrispondente all'apparato del Golgi. E' opportuno ricordare come positività diverse da quella descritte possono essere il risultato di artefatti tecnici e, come tali, non valorizzate.

Gli stessi criteri citologici vanno applicati alla valutazione della capsula e degli eventuali linfonodi. Bisogna porre attenzione nel non confondere le grandi cellule anaplastiche con elementi linfocitari reattivi CD30-positivi, quali quelli normalmente compresi nello spessore della capsula. A tale riguardo, oltre alle dimensioni ed ai dettagli citologici, utile è anche la caratterizzazione immunistochemica, la quale mostra l'usuale difettività del profilo fenotipico degli elementi tumorali per marcatori di lineage T quali CD2, CD3, CD5, CD7, la costante espressione di CD30 e quella piuttosto frequente di marcatori di citotossicità quali Perforina, GranzymeB e TIA1.

Altre espressioni di potenziale interesse per ragioni terapeutiche, oltre alla molecola CD30, sono quelle per pSTAT3 e PD-L1, quest'ultima eventualmente integrata da analisi FISH con sonda diretta contro 9p24.1.

Lo studio del riarrangiamento clonale del recettore dei linfociti T (mediante tecnica PCR BIOMED-2 o citofluorimetrica) ha carattere ancillare.

**CONSENSO INFORMATO ALL' IMPIANTO DI PROTESI MAMMARIA  
(PER FINALITA' ESTETICA O RICOSTRUTTIVA)**

**SINTESI INFORMATIVA**

su

**BIA-ALCL (Linfoma Anaplastico a Grandi cellule Associato ad Impianti protesici)**

*LA PRESENTE NOTA INTEGRA IL CONSENSO INFORMATO GENERICO RELATIVO ALL' INTERVENTO DI IMPIANTO DI PROTESI MAMMARIA*

Il Linfoma Anaplastico a Grandi Cellule (ALCL dall'inglese Anaplastic Large Cell Lymphoma) è una rara forma di Linfoma non-Hodgkin (NHL) che si sviluppa a carico dei linfociti T del sistema immunitario.

Nel 2011 la Food and Drug Administration (FDA) ha rilevato un numero anomalo di casi di ALCL in pazienti portatrici di protesi mammarie per fini ricostruttivi o estetici, anomalia derivata dal fatto che l'ALCL, benché possa svilupparsi in qualsiasi parte del corpo, per la prima volta si manifestava in corrispondenza del tessuto mammario periprotetico.

Ad Ottobre 2017, la Scientific Committee on Health Environmental and Emerging Risks (SCHEER) raccomandava al mondo scientifico di condurre una valutazione più approfondita sulla possibile associazione tra le protesi mammarie e l'insorgenza di questa patologia poiché in conseguenza della bassa incidenza, i limitati dati scientifici disponibili non consentivano di effettuare una solida valutazione del rischio.

Con i dati attuali, sebbene una predominanza di casi di BIA-ALCL sia stata riportata nei pazienti con impianti di protesi mammaria a superficie testurizzata (cioè ruvida), non ci sono sufficienti evidenze scientifiche che supportino la correlazione causale tra l'insorgenza di questa patologia e il tipo di protesi mammaria, seppure enti regolari ed istituzioni sanitarie raccomandino una sorveglianza attiva della popolazione di donne con protesi mammarie.

In Italia, si stima si verifichino 2,8 casi di BIA-ALCL ogni 100.000 pazienti impiantati. Dei 45 casi riscontrati (dal 2012 al 1 giugno 2019) solo 1 ha avuto un esito fatale poiché la diagnosi è stata effettuata tardivamente ed in uno stato avanzato della malattia. **La prognosi di questa condizione clinica resta tuttavia favorevole quando diagnosticata precocemente.**

A seguito del ritiro delle protesi testurizzate da parte dell'Autorità francese il Ministro della Salute ha richiesto di poter acquisire il parere del più alto organo scientifico del nostro paese, ossia del Consiglio Superiore di Sanità, al fine di tutelare la salute dei cittadini.

Il Consiglio Superiore di Sanità, a seguito di approfondita istruttoria, sulla base della letteratura scientifica pertinente, e della documentazione tecnico - scientifica disponibile, ha predisposto una relazione in merito all'argomento, disponibile sul portale del Ministero della salute al seguente link: [http://www.salute.gov.it/portale/temi/p2\\_6.jsp?lingua=italiano&id=4419&area=dispositivi-medici&menu=vigilanza](http://www.salute.gov.it/portale/temi/p2_6.jsp?lingua=italiano&id=4419&area=dispositivi-medici&menu=vigilanza) e ha dichiarato che *non si ravvedono motivazioni sufficienti per raccomandare il ritiro dalla disponibilità commerciale delle protesi testurizzate.*

Tuttavia, il Consiglio Superiore di Sanità **ha raccomandato a tutti i soggetti portatori di protesi mammarie (testurizzate o lisce) impiantate a fini estetici di sottoporsi a regolari controlli clinici (almeno una volta l'anno) indicati dal proprio chirurgo e prescritti con cadenza modulabile in base alla valutazione clinica del singolo soggetto. Inoltre ha raccomandato l'immediata esecuzione di un'ecografia e di un esame citologico del liquido di aspirazione in caso di sospetto clinico di sieroma tardivo (almeno 1 anno dopo l'intervento chirurgico). Non ha fornito l'indicazione alla rimozione della protesi liscia o testurizzata in assenza di sospetto clinico di BIA-ALCL.**

Le pazienti portatrici di protesi mammarie a seguito di mastectomia per carcinoma mammario non necessitano di ulteriori esami oltre quelli richiesti dalle regolari visite di controllo oncologiche (che già prevedono ecografia mammaria e mammografia o RMN mammaria) e prescritti sulla base del rischio associato allo stadio di avanzamento e alle caratteristiche biologiche della neoplasia. Non si pone indicazione alla rimozione della protesi liscia o testurizzata in assenza di sospetto clinico di BIA-ALCL.

---

#### ESPRESSIONE ED ACQUISIZIONE DEL CONSENSO/DISSENSO INFORMATO AD IMPIANTO DI PROTESI MAMMARIA

##### Dichiarante

Il/la sottoscritto/a \_\_\_\_\_ nato/a \_\_\_\_\_ il  
\_\_\_\_\_ residente in \_\_\_\_\_ Via  
\_\_\_\_\_

Informato/a dal Prof./Dott. \_\_\_\_\_ su:

- tipo di protesi che si intende impiantare .....
- .....

##### Reso consapevole:

- che la protesi mammaria non è definitiva e che dopo un intervallo di tempo variabile e non determinabile, in quanto influenzato da fattori anche individuali non preventivabili, dovrà essere espantata ed eventualmente sostituita in caso di contrattura capsulare o di rottura;
- dei rischi relativi a questa tipologia di intervento chirurgico ed elencati nel consenso informato allegato alla presente nota;
- che a parere del sanitario il trattamento proposto è quello che offre il miglior rapporto rischio/beneficio sulla base delle condizioni cliniche del paziente;

**Presa visione** delle informazioni soprariportate, valutate le ulteriori informazioni ricevute ed i chiarimenti che mi sono stati forniti, e avendo compreso quanto sopra:

accetto l'impianto

rifiuto l'impianto

IL MEDICO \_\_\_\_\_

Data \_\_\_\_\_

Firma del paziente \_\_\_\_\_